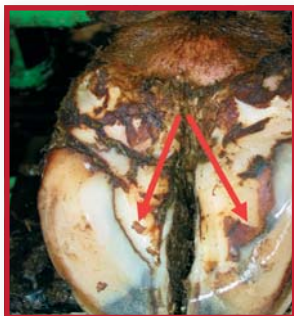

Oversigt Klovlidelser

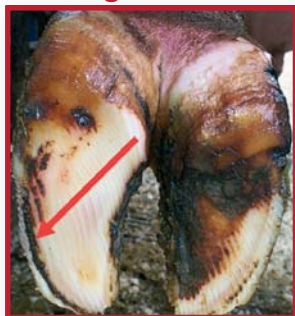Af Christer Bergsteen
Oversat til dansk af Nynne Capion



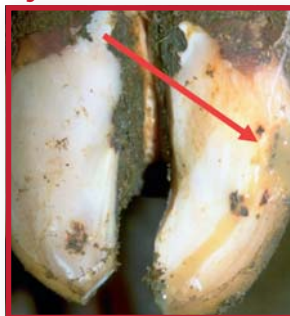Dobbeltsål



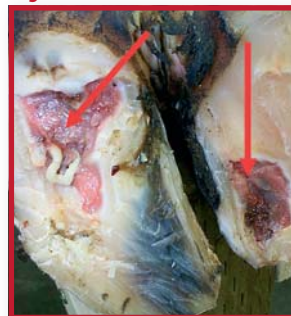Hulvæg



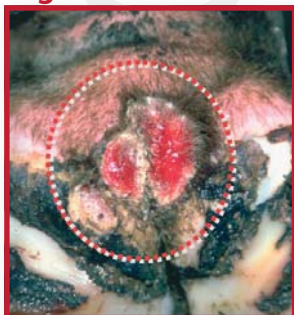Byld i hvide linie



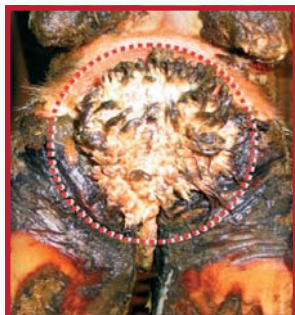Byld i sål / tå



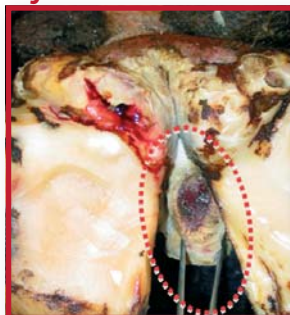Digital dermatitis



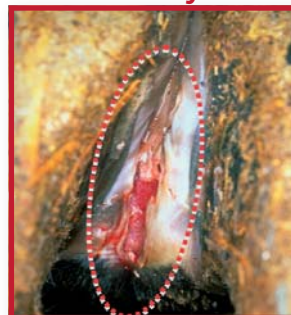Proliferativ



Nydannelse



Klovbrandbyld



Asymetri



Forvokset



Proptrækker



Bjørnefod




Mild halthed (/)

STÅR



GÅR



Svær/kraftig halthed (X)

STÅR

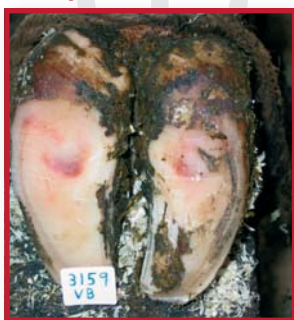

GÅR

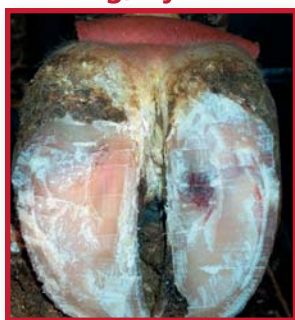

SÅLEBLØDNING

Mild, overfladisk



Alvorlig, dyb



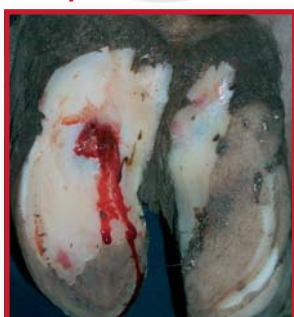– Blodfarvning i sålehorn eller den hvide linje. Diffus (subklinisk) symptom på laminitis, som viser sig 2-3 måneder efter kælvning. Hårde gulve og intensiv, ubalanceret fodring med dårlig vomfunktion er risikofaktorer. Afhæler som regel uden komplikationer, men kan udvikles til sålesår og /eller separationer (dobbeltsål/hulvæg).

Behandling og forebyggelse

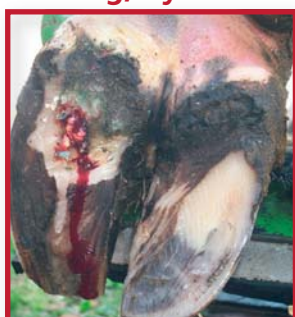- Beskæring af klove, så de balanceres!
- Aflastende udhulning af sålesårsstedet
- Gummimåtter, hvor kørerne går og står
- Optimeret kokomfort, vil mindske risikoen for såleblødninger og deres komplikationer.

SÅLESÅR

Mild, overfladisk



Alvorlig, dyb



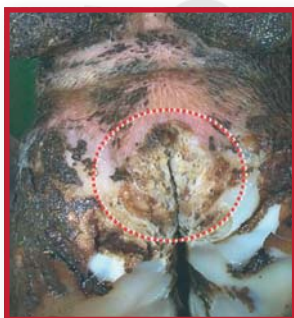– Åbent sår i sålen, tåen eller den hvide linje, som let kan kompliceres med dybere infektion og/eller inflammation. Halthed, som tiltager med sårets udvikling og komplikationer. Forårsages af kraftige skader på læderhuden fra knusning mellem klovben og sål pga. laminitis og/eller traume.

Behandling og forebyggelse

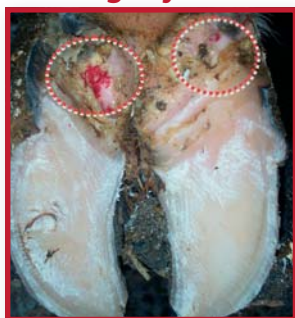- Beskæring af klove, så de balanceres!, og aflastende udhulning af sålesårsstedet
- Klovsko på den raske klov fremmer afheling og mindsker halthed væsentligt. Afbalanceret fodring og gummimåtter, hvor kørerne går og står, vil nedsætte risikoen for sålesår.

DERMATITIS

Mild, overfladisk



Alvorlig, dyb



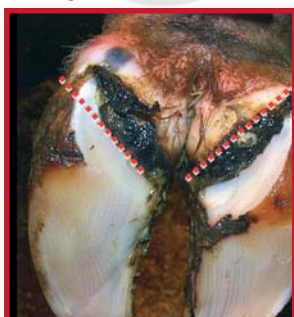– Betændelse i baller og/eller klovspalte med sår eller skorper. Klovspaltebetændelse giver ingen eller kun let halthed og er svær at opdage uden rengøring af klovene. Dermatitis kan dog udvikles til en mere ondartet, smertefuld tilstand som digital dermatitis og give kraftig halthed. Der udvikles som regel kronisk balleerosion af voldsom grad. Sygdommen er i høj grad et hygiejnerelateret besætningsproblem, som kan smitte mellem dyr og besætninger.

Behandling og forebyggelse

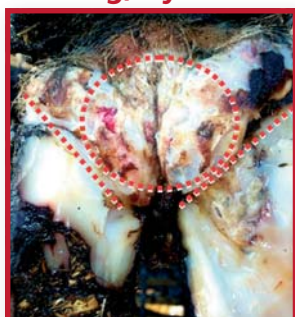- Der er en høj grad af spontan afheling, hvis hygiejnen forbedres eller kørerne kommer på græs
- Fodbade kan bruges med varierende effekt.

BALLEEROSION

Mild, overfladisk



Alvorlig, dyb



– Erosioner med V-formede sprækker eller runde kratere, som kan underminere ballehornet. Oftest dobbeltsidig og hyppigst på bagklovene. Ved svære, dybe skader ses halthed. Balleerosion begynder ofte med dermatitis af varierende sværhedsgrader.

Behandling og forebyggelse

- Beskæring, lokalbehandling af dermatitis med antibakterielle midler
- Brug af fodbad til forebyggelse på besætningsniveau
- Forbedre hygiejnen og mindske fugtigheden i nærmiljøet.