

Sålesår

Andre navne:

Pododermatitis circumscripta, sole ulcer

Beskrivelse

Sålesår er typisk placeret i overgangen mellem sålens midterste og bagerste tredjedel i midten forskudt lidt mod klovspalten, men kan også optræde i tåen. Lidelsen ses oftest på yderkloven på bagbenet og inderkloven på forbenet, da disse er udsat for den største vægtbelastning. Sålesår på mere end et ben forekommer ofte. En stor del af tilfældene er forbundet med forvoksede klove, der ofte er relaterede til tidligere tilfælde af laminitis.

Sygdommens betydning

Som alle andre lidelser, der smertepåvirker dyret vil også sålesår påvirke produktionen negativt og forringe velfærden. Ofte vil også reproduktionen været påvirket i negativ retning. Et sålesår kan være uger om at hele op og i den tid vil koen være meget påvirket. Tilfælde af sålesår som ikke behandles i tide, kan udvikle sig til dyb ledbetændelse i klovleddet, ødelæggelse af tilhæftningen af den dybe bøjesene og knoglebetændelse. I disse tilfælde skal koen aflives.

Forekomst

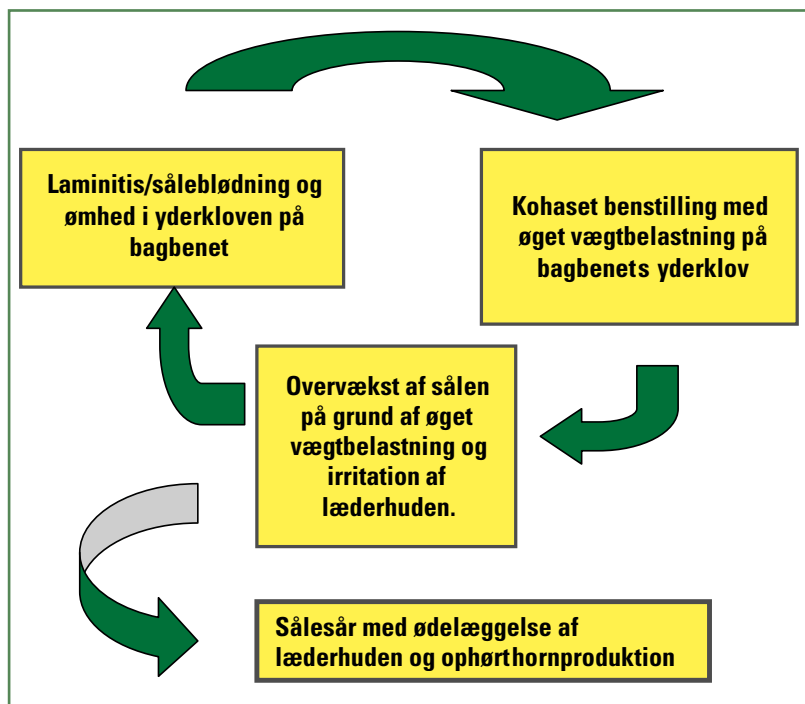
Der er tale om en racemæssig prædisponering. Sålesår ses langt hyppigst blandt de store tunge, højtydende racer såsom SDM. Specielt i løsdriftstalde med glatte, hårde betongulve er sålesår den mest stillede akutte halthedsdiagnose. Tendens til en arvelig prædisponering er observeret efter specielle tyre.

Sygdomsudvikling

Her gælder de samme faktorer som er beskrevet under laminitis/såleblødning. Derudover er benstilling og underlaget væsentlige faktorer for udvikling af denne lidelse. Hårde og glatte gulve i kombination med kohaset benstilling vil sætte kærne ind i en ond cirkel.

Samtidig vil manglende eller fejlagtig klovbeskæring især af de unge dyr også være en vigtig årsag. Subklinisk laminitis med en begyndende drejning af klovbenet vil i meget høj grad øge risikoen for at koen udvikler sålesår.

Gentagne tilfælde af laminitis/såleblødninger kan medføre knoglenydannelser på klovbenet lige på det typiske såleknusningssted, og det er med til



at læderhuden bliver knust indefra og der dannes et sålesår.

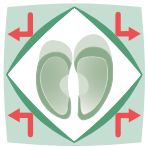Derfor vil køer der har haft et sålesår være i meget stor risiko for at udvikle et sålesår igen.

Klinisk billede/ symptomer

Køer med sålesår er meget smertepåvirkede igennem lang tid, da læderhuden er fuld af nerver og det tager mellem 8-12 uger før sålesåret kan ses fra sålefladen. Sværhedsgraden af haltheden varierer og kan være maskeret i tilfælde, hvor flere ben er angrebet. Ved sålesår på ét ben vil haltheden være meget tydelig og koen vil meget nødtigt bevæge sig.

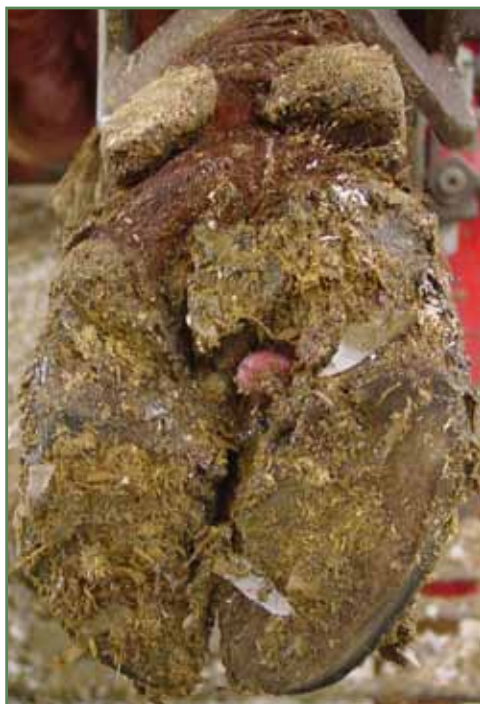Behandling

Aflastning af den syge klov er vigtig. Derfor påsættes en sko på den raske klov, hvorved vægtbelastningen flyttes til denne. Mange sålesår kan behandles med regelret beskæring og udskæring omkring sålesåret, men i det øjeblik hvor der er tegn på udbredt vævsdød og ekstrem ømhed af området er det nødvendigt at behandle koen med antibiotika og smertestillende. Koen skal sættes på et velstrøet leje indtil haltheden fortager sig. Hvis der er sundt arvæv (granulationsvæv) i såret skal dette i videst mulig omfang blive siddende, da det fremmer heling.

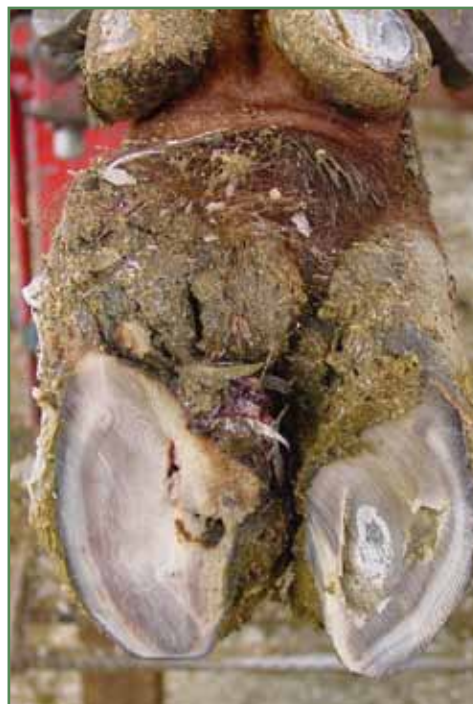

Forebyggelse

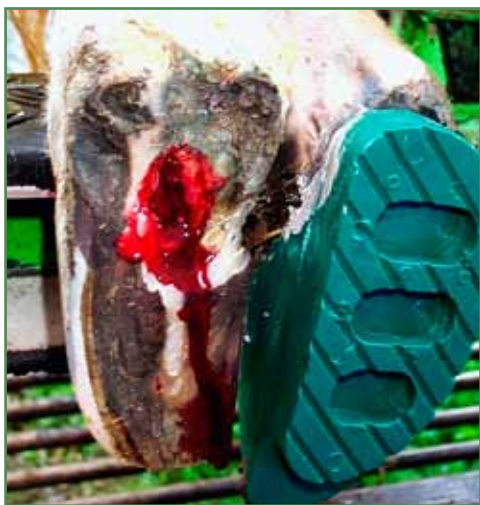Optimal klovpleje både med hensyn til underlag og til beskæring. Langsom optrapning til kraftfoder inden kælvning både for kvier og goldkøer. (se laminitis).



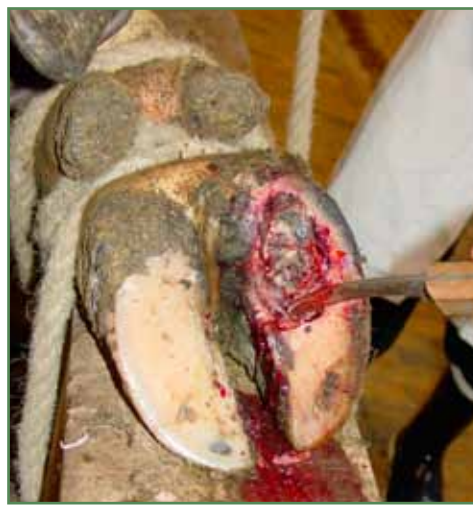Sølesår med udvækst af arvæv (granulationsvæv) før beskæring.



Sølesår med overvækst af sålen på det typiske såleknusningssted. Billedet viser sålen efter den er regelret beskåret, men der endnu ikke er skåret fri omkring sølesåret.



Sølesår efter beskæring, udsikring og pålægning af klovsko. Sålen var undermineret (dobbeltsål) i den bagerste del af kloven, dette kaldes også 'underrun heel'.



I dette tilfælde er der sølesår med betændelse i klovbenet og der var en lignende skade på det andet bagben, koen måtte aflives. Disse voldsomme tilfælde ses, når sølesåret ikke bliver behandlet i tide.