



## Balleråd

### Andre navne:

**Balleerosion, heel horn erosion, slurry heel, erosio ungulae**

### Definition

Tab af ballehorn pga. af kemisk og bakteriel påvirkning fra omgivelserne. Tilstanden kan forværres af lidelser, der påvirker hornproduktionen som for eksempel digital dermatitis.

### Baggrund

Sygdommen viser sig som et tab af ballehorn i form af små runde huller eller dybe v-formede sprækker.

### Sygdommens betydning

Sygdommen er meget udbredt i løsdriftsbesætninger, men er kun i nogle tilfælde årsag til halt.

### Forekomst

Balleråd forekommer hos stort set alle dyr i en løsdriftsbesætning uanset alder. Dog vil ældre dyr ofte være hårdere ramt end yngre dyr afhængig af opstaldning for kvierne. Sygdommen er tyde-

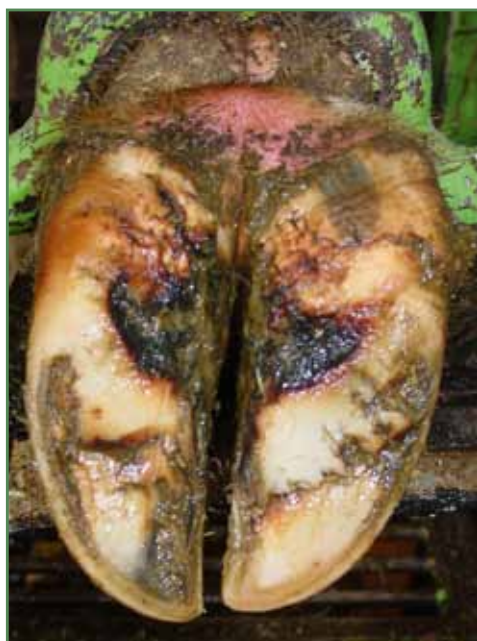ligst på bagben, men forekommer også på forben. Der er en tydelig sammenhæng i mellem kroghaset benstilling og bløde koder og balleråd. I nogle besætninger vil dyrene være mere mærkede af sygdommen end i andre og der kan være variationer med hensyn til årstider specielt hvis dyrene kommer på græs i sommerperioden.

Balleerosion i sin ukomplicerede form ses hos over 90 % af danske malkekøer ved beskæring, så normalt ballehorn hører til undtagelsen hos dyr på stald.

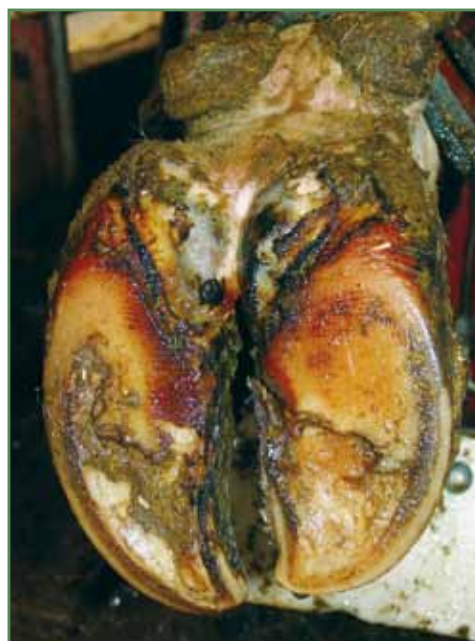### Sygdomsudvikling

De væsentligste faktorer i udviklingen af sygdommen er hygiejne, fugtighed og klima. Kemikalier i køernes gødning, primært ammoniak og urinstof, i kombination med konstant fugtighed er ødelæggende for klovhornet og ballehornet.

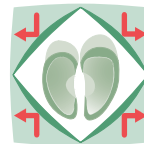
Når huden er ødelagt og har mistet modstandskraft over for bakterieangreb, vil bakterier som forårsager andre klovlidelser kunne forværre tilstanden drastisk. *Bacterioides nodosus* som isoleres fra tilfælde af klovspaltebetændelse, kan skade de dybere liggende væv yderligere, og



Balleforrådnelse i let, overfladisk grad med små ætsninger og sprækker. Bemærk den røde, irriterede hud oven for ballen.



Balleforrådnelse i middelsvår grad med dybe ætsninger og revner, som delvis når læderhuden.



læderhuden bliver blottet. I disse tilfælde vil der være voldsom halthed. Udviklingen sker langsomt, men resultatet er et kompliceret tilfælde balleråd, hvor alt ballehorn er væk.

Balleråd kan også forværres af digital dermatitis, hvor ballehornet kan blive ødelagt helt op til kronranden og helt ned til sålehornet. Sommetider falder ballen af i et stykke efter gradvist at have løsnet sig. Selve processen, hvor ballehornet undermineres, kan være utroligt smertefuldt, hvis der indkiler sig fremmedlegemer mellem ballehorn og det næsten blottede læderhud.

### Diagnose

Halthed ses kun hos dyr med voldsomt tab af ballehorn. Det kan enten være dybe v-formede sprækker eller dybe runde huller. Ofte vil det tilbageværende horn hænge i store flapper som kun sidder fast i meget tynde hæftninger.

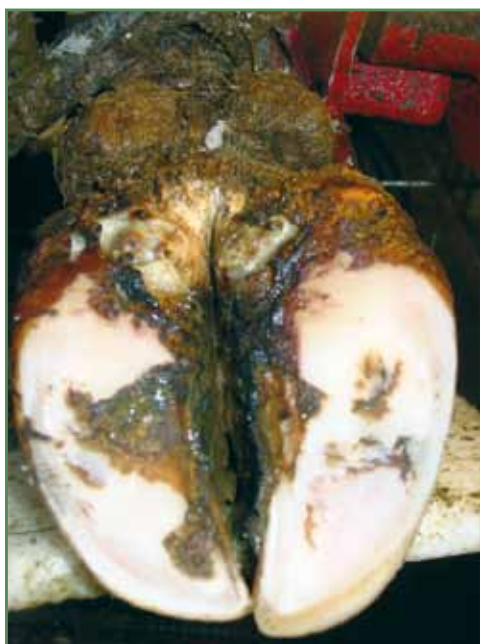### Behandling

Behandlingen består i at skære alt løst horn væk og dermed få overblik over, hvor dybe sprækkerne er. Samtidig skal klovene beskæres og dermed sikre den mest optimale vægtfordeling over sålen, for at skåne de ømme baller mest muligt. Dermed fremmes dannelse af nyt ballehorn. Efter beskæ-

ring skal ballerne vaskes og behandles med salicylsyre eller lignende stoffer, der hæmmer bakterievækst og styrker dannelse af nyt sundt ballehorn. Koen skal flyttes til et tørt og velstrøet lege indtil ballehornet er hærdet.

### Forebyggelse

For at undgå, at balleråd bliver et besætningsproblem, er det vigtigt at holde gulvarealer så rene og tørre som muligt. Derved forebygges både digital dermatitis og balleråd. Fodbade kan bruges i besætninger med komplicerede tilfælde, men det kan ikke stå alene.



Balleforrådnelse i svær grad med dybe ætsninger og blottet læderhud.