



Nydannelser

Andre navne:

Limax, interdigital hyperplasi, corns, fibroma, tyloma, interdigital granuloma og vorte.

Definition

Nydannelse er en abnorm udvækst i huden eller underhuden i klovspalten, som medfører at hele eller dele af klovspalten fyldes ud med bindevæv.

Baggrund

Der er flere forskellige grunde til, at sygdommen opstår. Ved de komplicerede tilfælde med pludselig, voldsom halthed, forveksles sygdommen ofte med andre klovlidelser som sålesår eller klovbrandbyld.

Sygdommens betydning

Der er tale om en tilstand, som ses i større eller mindre omfang i de fleste besætninger. Typisk er nydannelser ikke årsag til halthed. Halthed optræder kun i tilfælde, hvor nydannelsen bliver så stor, at koen enten træder på nydannelsen, eller der slides hul mod underlaget. Koen bliver også *meget* halt, hvis der sidder et digital dermatitis sår på nydannelsen.

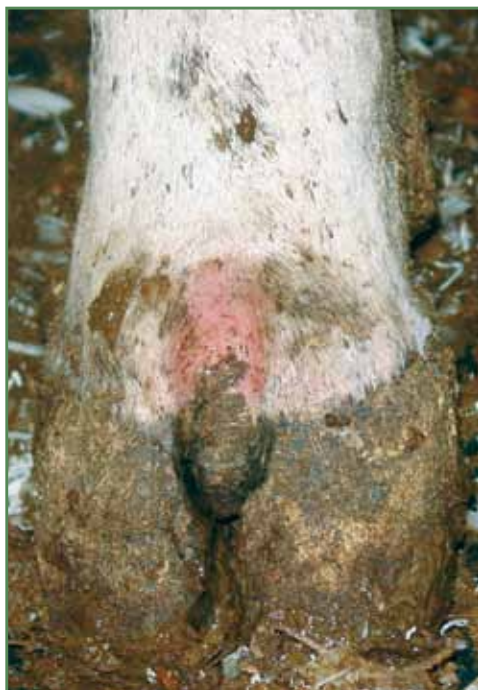Forekomst

Nydannelser findes i de fleste besætninger blandt 4-6 % af dyrene. Dog vil sygdommen optræde hyppigere blandt nogle racer eksempelvis Hereford. Der ses flest tilfælde blandt ældre dyr. Sygdommen optræder oftest i løsdriftssystemer.

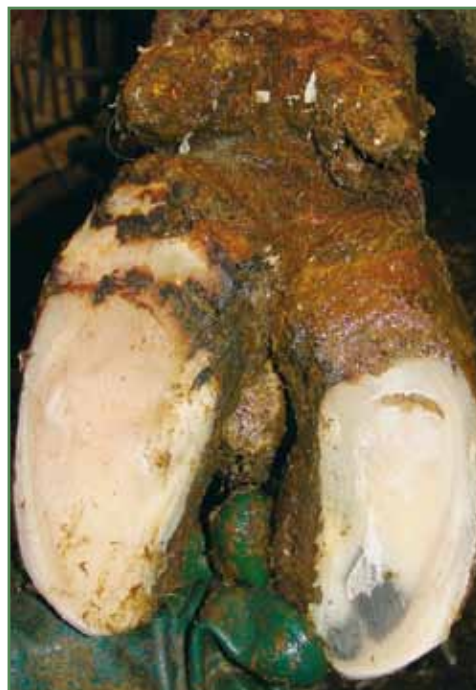Sygdomsudvikling

Der er flere årsager til, at nydannelserne opstår. Langt de fleste tilfælde skyldes længerevarende irritation af huden i klovspalten pga. konstant tilsmudset klovspalte, hvor gødning pakkes tæt og trykker på huden. Hvis man lader en finger glide i klovspalten på normale køer, vil der umiddelbart inden åbningen på bagsiden være en lille lomme, som altid er fyldt op med mæg. Det er ofte her, nydannelserne starter.

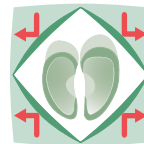
En anden årsag kan være klovspaltebetændelse, eller følgevirkning af klovbrandbyld. Ved fejlagtig klovbeskæring, hvor der er skåret 'spredklov', kan køerne på meget kort tid danne en nydannelse på grund af en voldsom belastning af hud og



Nydannelse i klovspalten set forfra.



Nydannelse med digital dermatitis. Koen var meget halt.



sener i klovspalten. Der er stadig tvivl om arveligheden af sygdommen, men der er en tendens til, at benstilling, klovspaltens og klovenes udformning hænger sammen med dannelsen af disse udvækster.

Diagnose

Diagnosen stilles let ved at kigge på klovene. Ofte behøver benet ikke at blive løftet, da nydannelserne sidder i begyndelsen af klovspalten på benets forside. Dog kan meget små nydannelser sidde midt i selve spalten og være svære at se uden grundig undersøgelse af kloven, disse kan forårsage voldsomme smerter, hvis de er traumatiserede eller inficerede med digital dermatitis.

Behandling

Behandling vil i de ukomplicerede tilfælde ikke altid være nødvendig og kan bestå af forebyggende tiltag. Dog skal klovbeskæreren være opmærksom på, at der er en nydannelse, og regelret beskæring vil i mange tilfælde hindre, at nydannelse bliver større og i nogle tilfælde oven i købet fremme, at den forsvinder.

I tilfælde, hvor koen er halt på grund af digital dermatitis eller sår, skal dette behandles med en salicylsyre forbindelse. Salicylsyre i sig selv kan få nydannelsen til at trække sig sammen.

Det kan i yderste konsekvens være nødvendigt at fjerne nydannelserne kirurgisk og behandle en eventuel betændelsestilstand med antibiotika. Uanset hvilken behandling der iværksættes, er risikoen for, at nydannelsen kommer igen meget stor, hvis ikke årsagen til, at de opstod, findes og fjernes.

Forebyggelse

Alt, hvad der kan irritere huden i klovspalten, kan i princippet udløse nydannelser. Derfor er det vigtigt at være opmærksom på, hvilke faktorer der kan forekomme i den enkelte besætning. Højt hygiejneniveau vil sikre sunde tørre klovspalter og tørre, rene gulve vil ofte være mindre glatte. Derudover er det vigtigt også at vurdere det arvelige element og ikke bruge kvier/køer med nydannelser på flere ben i avlen, da der kan være en sammenhæng mellem klovenes udformning og klovspaltens modtagelighed for nydannelser.